(Aus der Kgl. Universitätsfrauenklinik zu Marburg.
[Direktor: Prof. Dr. *Zangemeister*.])

Über einen Fall von hereditärem Defekt von Fingern und Zehen.

Inaugural-Dissertation

zur

Erlangung der Doktorwürde

in der

Medizin, Chirurgie und Geburtshülfe

der

Hohen Medizinischen Fakultät der Universität Marburg

vorgelegt von

Marianne Bosshardt
aus Leipzig.

R. UNIV. BIBLIOTHEEK LEIDEN

MARBURG 1916

Angenommen von der medizinischen Fakultät
der Universität Marburg am 29. Januar 1916.

Referent: Herr Professor Dr. *Zangemeister.*

Sonderabdruck aus der Monatsschr. f. Geb u. Gyn. Bd. XLIV.

Gedruckt bei Imberg & Lefson G. m. b. H. in Berlin SW. 48.

Meinen Eltern

Mißbildungen im Bereich der Extremitäten, besonders solche der Finger und Zehen, sind ein häufiges Vorkommnis. Es finden sich sowohl Polydaktilie und Syndaktilie als auch Defekte von Fingern und Zehen in mannigfach wechselnder Weise.

Eine Vererbung von Hand- und Fußmißbildungen wurde beobachtet, besonders Polydaktilie und Syndaktilie in mehreren Generationen hintereinander sind öfter beschrieben worden.

Viel seltener ist das Vorkommen hereditärer Defekte von Fingern und Zehen. In der mir zugänglichen Literatur fand ich nur die zwei folgenden Beispiele dieser Art: *Ivar Broman* (Normale und abnorme Entwicklung des Menschen).

„Mutter und Kind haben Spaltfüße und zweifingrige Hände. Unter sechs Kindern dieser Frau waren nur zwei normal, vier zeigten ähnliche Mißbildungen entweder an den Händen oder an den Füßen oder beides. Der Vater der Kinder war normal" (l. c., S. 62).

Joachimsthal (Die angeborenen Verbildungen der oberen und unteren Extremitäten. Ergänzungsheft 2 und 8. Fortschritte auf dem Gebiete der Röntgenstrahlen).

Hier handelt es sich um einen 47 jährigen Kanzleibeamten und seine beiden einzigen Kinder, ein Mädchen von 13 und einen Knaben von 10 Jahren. Die Mißbildungen sind folgendermaßen beschrieben: Die Hände des Vaters bestanden beiderseits nur aus dem Metacarpale 4 und 5. Rechts schloß sich an dieselben lediglich der fünfte Finger, linkerseits war der vierte und fünfte Finger

ausgebildet, aber durch Syndaktilie vereinigt. Bei beiden Kindern waren auf beiden Seiten nur die kleinen Finger zur Ausbildung gelangt. Während bei dem Knaben nur zwei Metacarpalia vorhanden waren, zeigte das Mädchen links wie rechts deren drei.

Die Defektbildung an den Füßen der drei Kranken zeigt sich in durchaus gleicher Weise. Bei allen drei Patienten sind zu identifizieren: Naviculare, Cuboid, Metatarsale 5 und kleine Zehe. Die Ferse zeigt normale Gestaltung. In der Malleolengabel artikuliert der Talus, an ihn schließt sich distalwärts ein rudimentäres Naviculare. Die Sehne des Tibialis anterior springt als deutlicher zu diesen Knochen ziehender Strang vor. Von dieser Partie an besteht der Fuß nur aus seinem äußeren dem fünften Metatarsus und der fünften Zehe entsprechenden Anteil, während an dem Innenrande ein tiefer, halbmondförmiger Ausschnitt bemerkbar wird.

Im folgenden möchte ich einen Fall mitteilen, der ebenfalls in das Gebiet der hereditären Finger- und Zehendefekte gehört. Den Fall verdanke ich Herrn Prof. *Zangemeister*, der mir auch freundlichst die Krankengeschichte und die Abbildungen zur Verfügung gestellt hat. In der Kgl. Universitätsfrauenklinik zu Marburg wurde am 20. XI. 1914 die Patientin M. R. aus E., 23 Jahre alt, im achten Monat ihrer zweiten Gravidität aufgenommen. Die inneren Organe waren gesund. Beckenmaße und Schwangerschaftsbefund entsprachen ebenfalls der Norm.

Fig. 1.
Mutter, linker Fuß.

Der linke Fuß der Gravida zeigte eine Mißbildung (Abbild. 1), indem nur vier Zehen ausgebildet waren, die mittlere fehlte vollkommen und an ihrer Stelle hatte eine Spaltbildung Platz gegriffen. Große und zweite Zehe sind bis zum Nagelbett der großen Zehe vollkommen miteinander verwachsen. Das distale Ende der zweiten Zehe ist großzehenwärts gekrümmt, und zwar so, daß beide Zehennägel sich unmittelbar berühren. Die vierte Zehe ist ungewöhnlich groß und überragt an Länge alle übrigen. Die fünfte Zehe ist normal gebildet. Bei der Betrachtung des Röntgenbildes

Fig. 2.
Mutter, linker Fuß.

(Abbild. 2) fällt ohne weiteres auf, daß die beiden knöchernen Endphalangen der dritten Zehe fehlen, während die Grundphalanx wohl vorhanden, aber stark atrophisch ausgebildet ist. Dem Volumen nach entspricht sie ungefähr der der Hälfte der Knochenmasse der vierten Grundphalanx, der Länge nach steht sie derselben nicht nach. Sie liegt der vierten Grundphalanx parallel und eng an, so daß sie mit dieser den lateralen Anteil der Spaltbildung ausmacht. Auch der Metatarsus 3 ist etwas atrophisch und es fällt besonders seine Verkürzung auf. Sein distales Köpfchen, das normalerweise die der anderen Metatarsen etwas überragt, liegt fast in der Höhe des Überganges von Diaphyse und Köpfchen des zweiten und vierten Metatarsus. Der Abstand der Metatarsi zueinander ist vollkommen gewahrt. Die knöcherne Mittelphalanx der vierten Zehe ist ungewöhnlich groß, die der

zweiten Zehe hat den Umriß eines gleichschenklichen Dreiecks mit nach oben gerichteter Basis. Die Endphalanx liegt der Mittelphalanx derart an, daß sie großzehenwärts gerichtet ist, d. h. den lateralen Schenkel des erwähnten Dreiecks unmittelbar aufliegt. Laut Angabe der Patientin hatte ihre Mutter die gleiche Mißbildung an beiden Füßen, dazu an einer Hand sechs Finger. Die übrige Familie war angeblich frei von Mißbildungen. Die Mutter des Kindes ist das älteste Kind ihrer Mutter, die Großmutter die jüngste von ihren Geschwistern, wie aus dem hier angeführten Stammbaum hervorgeht.

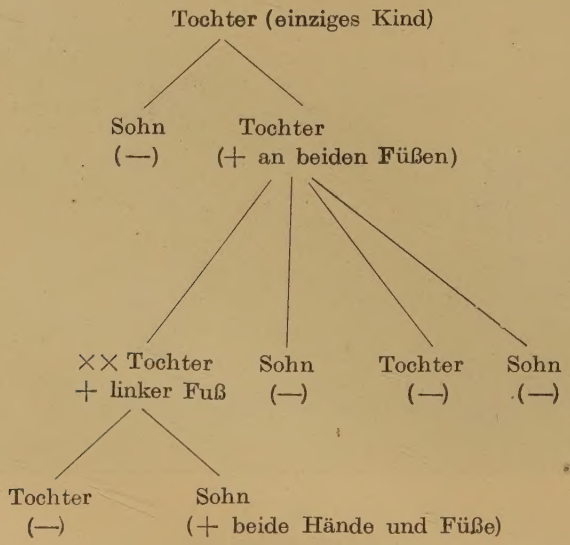

Am 11. I. 1915 erfolgte ein normaler Partus in zweiter Schädellage. Das Kind, ein Knabe, kam lebensfrisch. Seine Länge betrug 48 cm, sein Gewicht 2550 g. An beiden Händen und Füßen wies das Kind Mißbildungen auf.

Rechte Hand (Abbild. 3 und 5): Am wenigsten von allen Extremitäten ist die rechte Hand deformiert. Sie hat fünf Finger. Am auffallendsten ist der breite, fast für das Vorhandensein eines weiteren Fingers ausreichende Interdigitalraum zwischen dritten und vierten Finger. Der vierte Finger steht in Kontraktionsstellung und erscheint verkürzt. Zeige- und Mittelfinger sind bis zur Basis der Mittelphalanx verwachsen, d. h. durch eine schwimmhautähnliche Brücke verbunden. Das Röntgenbild zeigt normale Metakarpie und vollommen normale ausgebildete Phalangealknöchelchen des Daumen, Zeige- und Mittelfingers. Die Knochen

des vierten Fingers sind sämtlich im Vergleich zu bisher genannten atrophisch, außerdem bilden Grund- und Mittelphalanx der Kontraktur entsprechend einen rechten Winkel und die End- mit den Mittelphalangen einen stumpfen Winkel. Beim kleinen Finger ist von einer knöchernen Mittel- und Endphalanx nichts zu sehen.

Fig. 3.

Rechte Hand.

Linke Hand.

Fig. 4.

Bei der sonst vollständig normalen Bildung dieses Fingers ist anzunehmen, daß beide Knochen wohl in der knorplichen Anlage vorhanden sind, daß aber Verkalkung resp. Verknöcherung nicht zum gewöhnlichen Zeitpunkt eingesetzt hat.

Linke Hand (Abbild. 4 und 6): An ihr sind nur vier Finger sichtbar. Ein flüchtiger Blick läßt nicht ohne weiteres den Daumen erkennen, erst genauere Orientierung vermag den Zweifel zu lösen.

Zwischen Mittel- und kleinem Finger hat eine tiefe Spaltbildung bis tief in die Hohlhand hinein Platz gegriffen. Hierdurch macht der fünfte Finger einen massigen Eindruck und erscheint ganz erheblich verlängert. Zwischen Daumen und Zeigefinger ist die Hautverbindungsbrücke an normaler Stelle, zwischen zweiten und Mittelfinger jedoch setzt sie etwas höher an als der Norm entspricht. Der zweite Finger ist plump und verkürzt, der vierte Finger leicht kontrakturiert. Das Röntgenbild der linken Hand läßt erkennen, daß Metacarpus 4 und die dazu gehörigen Phalangen vollkommen fehlen. Durch diese Tatsache ist die äußere Miß-

Fig. 5.
Rechte Hand.

Fig. 6.
Linke Hand.

bildung der Hand aufs beste erklärt. Die Knochensubstanz der Mittelphalanx des Zeigefingers ist dreieckförmig verkümmert. Bei der Endphalanx des fünften Fingers ist die Verknöcherung noch nicht vor sich gegangen.

Rechter Fuß (Abbild. 7 und 9): Er unterscheidet sich vom linken besonders durch die eigentümliche Zehenstellung. Die äußere Fußbildung und die Anzahl der Zehen entsprechen den Verhältnissen am linken Fuß. Die große Zehe, die ungewöhnlich stark entwickelt ist, einerseits und die vierte und fünfte Zehe andrerseits bilden die beiden Schenkel eines stumpfen Winkels. Derselbe kommt besonders dadurch zustande, daß die große Zehe in extremster Extentionsstellung medial soweit abgebogen ist,

daß sie wie ein Auswuchs den medialen Sohlenrand bedeutend überragt. Die vierte und fünfte Zehe ist leicht flektiert und nur geringgradig lateralwärts abgebogen. An Stelle der fehlenden Zehen sind kleine Hautwülste sichtbar, welche die Kontur der Fußspitze als unregelmäßige Wellenlinie erscheinen lassen. Der Röntgenbefund bietet hier die Überraschung, daß Knochensubstanz für alle fünf Zehen vorhanden ist. Die einzelnen Zehenknochen sind auch hier der Deformität entsprechend gelagert. Metatarsus 2 und die dazu gehörigen Phalangealknochen liegen denen der stark medialwärts abgebogenen großen Zehe parallel,



Abbild. 7. Rechter Fuß.



Abbild. 8. Linker Fuß.

sie sind sozusagen miteingeschlossen in die Weichteilmasse der großen Zehe, deren gesteigertes Volumen darin seine Erklärung findet. Die knöcherne Grundphalanx der zweiten Zehe ist besonders stark entwickelt und gut doppelt so groß als die übrigen Grundphalangen. Das distale Ende der drei ersten Metatarsi ist infolge der beschriebenen Überbiegung etwas großzehenwärts gerichtet, ihr distaler Abschnitt untereinander ist größer als der proximale, außerdem überragen die Köpfchen von Metatarsus 2 und 4 die der Metatarsi 3 und 5, so daß die Verbindungslinie der distalen Köpfchen eine Zickzacklinie ergibt. Von den Phalangealknochen der drei letzten Zehen sind nur die Grundphalangen als solche erkennbar, die vierte und fünfte haben normale Verlaufsrichtung, während die dritte nach außen schräg gestellt ist, so daß eine im Sinne der Verlaufsrichtung gezogene Verbindungslinie mit Metatarsus 5 kleinzehenwärts konkav ist. Die Stellung der vierten

und fünften Grundphalanx zum entsprechenden Metatarsus ist nahezu normal.

Linker Fuß (Abbild. 8 und 10): Dieser ist bis zum Zehenansatz von normaler Beschaffenheit. Nur drei Zehen, nämlich die erste, vierte und fünfte sind ausgebildet und entsprechend nach Lage und Anordnung der Norm. Infolge des Fehlens der zwei mittleren Zehen zwingt sich der Vergleich auf mit einer Gabel, deren zwei

Fig. 9.
Rechts.

Fig. 10.
Links.

Zinken durch ein bogenförmiges peripheriewärts konkaves Mittelstück verbunden ist. Die eine Zinke wird von der großen Zehe, die andere von der vierten und fünften Zehe gebildet. Die beiden letzteren sind innig verwachsen, aber die äußeren Konturen und die doppelt gut ausgebildeten Nägel lassen ihre gesonderte Existenz erkennen. Das verbindende Mittelstück der beiden Gabelzinken wird durch eine tiefe dorsal und ventral einschnürende Furche in zwei Hälften geteilt. Das dazu gehörige Röntgenbild zeigt Form- und Lageveränderungen im Bereich der Metatarsi und lässt ferner erkennen, daß nur für die drei äußerlich sichtbaren Zehen Knochenstützsubstanz vorhanden ist. Die Metatarsen sind der Gabelung des Fußes entsprechend gruppiert. Proximal haben sie einander

gleichen Abstand, distal nähert sich Metatarsus 3 dem Metatarsus 4 und Metatarsus 2 dem Metatarsus 1, und zwar so, daß Metatarsus 3 von seiner Mitte an lateralwärts und Metatarsus 2 von der Mitte an medialwärts abgebogen ist. Durch diese Abbiegung bilden die distalen Hälften der beiden Metatarsi einen spitzen Winkel, in dessen offene Schenkel die oben erwähnte Spaltbildung einmündet. Die Phalangealknochen zu den Metatarsi 2 und 3 fehlen vollkommen. Von der Knochensubstanz der Zehen ist die der großen Zehe gut ausgebildet, während bei der vierten und fünften Zehe knöcherne Mittel und Endphalanx fehlen. Nur über der Grundphalanx der vierten Zehe ist noch die Andeutung einer verknöcherten Phalanx wahrnehmbar.

Aus der Beschreibung und aus den Abbildungen und Röntgenaufnahmen ergibt sich, daß es sich handelt sowohl um Phalangeal- als auch um Metakarpaldefekt bei der linken Hand und um Phalangealdefekte beider Füße, kombiniert bei allen vier Gliedmaßen mit Verbildung der äußeren Form. Ein Blick auf den Stammbaum lehrt, daß im Beginn eine einfache Vererbung Platz gegriffen hatte, d. h., daß vom weiblichen Individuum die Eigentümlichkeit wieder auf einen weiblichen Nachkommen übertragen worden ist. Bei dem beschriebenen Fall aber tritt die gekreuzte Vererbung in Erscheinung, weil die Eigenschaft der Mutter übertragen wird auf den männlichen Nachkommen.

Was ist nun als Ursache derartiger Mißbildungen anzusehen? *E. Schwalbe* (Morphologie der Mißbildungen) unterscheidet scharf zwischen äußeren und inneren Ursachen, oder anders ausgedrückt, zwischen indirekter und direkter Wirkungsart der Ursachen, je nachdem der Keim direkt oder erst durch Vermittlung der Eihäute oder des Uterus geschädigt wird. Unter den äußeren Ursachen nehmen die amniogenen gerade für Defekte eine erste Stelle ein, und es kommen typische Fingerabschnürungen durch amniotische Stränge vor. Bei der Beurteilung des vorliegenden Falles verdient in erster Linie die Frage nach der inneren Ursache Berücksichtigung. Innere Ursachen sind jene, die in den Geschlechtszellen schon vorhanden sind und so dem befruchteten Ei eine anormale Entwicklungsrichtung geben. Häufig läßt sich die innere Ursache auf eine anormale Vererbung zurückführen. In unserem Fall beweist die Vererbung einer gleichartigen Mißbildung durch mehrere Generationen, daß nur eine *innere* Ursache, eine abnorme Keimanlage in Betracht kommen kann. Amniogene Mißbildungen sind selbst dann, wenn sie in mehreren Generationen wiederkehren,

wenn also die Disposition zu amniotischen Verwachsungen und Fäden vererbt wird, Zufallsprodukte. Die Gleichartigkeit hört mit der Wiederholung der Amnionanomalie auf und die mechanische Wirkung auf den Fötus kann ausbleiben oder bald diesen, bald jenen Körperteil in Mitleidenschaft ziehen.

Eine Erklärung der Vorgänge ist mit dem Wort Vererbung naturgemäß nicht gegeben. Wird doch durch dasselbe nur ausgedrückt, daß die vererbte Mißbildung schon durch abweichende Beschaffenheit einer der Geschlechtszellen, die bei Befruchtungsvorgang sich vereinigen, hervorgerufen war, daß also der normalen oder krankhaften Zusammensetzung der Geschlechtszellen die Übertragung elterlicher Eigenschaften zuzuschreiben ist.

Die Keimanomalien selbst, die allen krankhaften erblichen Zuständen zugrunde liegen, sind unseren Untersuchungen zugänglich, wir haben keine Vorstellung von den Veränderungen, wie sie in den Keimzellen Platz gegriffen haben. *Ribbert* (Die anatomischen Veränderungen bei erblichen Krankheiten, besonders beim Diabetes, D. m. W., 1915, No. 34) gebraucht folgendes Bild zur Verständigung dieser unerforschten Vorgänge: Vielleicht, daß in dem komplizierten Aufbau der Keimzellen irgendein kleiner Baustein fehlt, und zwar bald etwa in dem Teil, der für die Entwicklung der Extremitäten, bald in dem, der für die Bildung des Auges oder für die der Haut usw. maßgebend ist. Daraus würde ohne weiteres das Fehlen dieses oder jenes Abschnitts, der Extremitäten, der Retina usw. verständlich werden.

Unter diesem Bilde des Fehlens der Bausteine in den Keimzellen, die zur Entwicklung der betreffenden Finger und Zehen unbedingt notwendig sind, läßt sich am leichtesten wohl eine Vorstellung gewinnen über das Entstehen einer Mißbildung, wie sie oben beschrieben worden ist.

Zum Schlusse möchte ich nicht verfehlen, Herrn Prof. Dr. *Zangemeister* für die Überlassung des Themas und die mannigfache Anregung zu dieser Arbeit meinen ergebensten Dank auszusprechen.

Lebenslauf.

Am 29. Juli 1888 bin ich zu Hannover-Linden geboren als Tochter des Ingenieurs Heinrich Boßhardt und seiner Ehefrau Ella Boßhardt geb. Lange.

Nach Besuch der Höheren Töchterschule zu Gebweiler im Oberelsaß trat ich im Herbst 1906 den Realgymnasialkursen von Fräulein Käte Windscheid in Leipzig bei und erlangte im März 1910 vor der Prüfungskommission am Realgymnasium zu Leipzig das Zeugnis der Reife. Im April 1910 wurde ich an der Universität zu Leipzig immatrikuliert und bestand dort nach fünfsemestrigem Studium das Physikum. Nach weiteren fünf Semestern an der Leipziger Universität beendete ich daselbst am 20. Mai 1915 die ärztliche Prüfung und erhielt am 25. Mai 1915 die Approbation als Arzt.

Seit 1. Juli 1915 bin ich an der medizinischen Universitätsklinik zu Marburg als Assistenzärztin tätig.

Meine akademischen Lehrer waren die Herren Professoren: *Barth, Birch-Hirschfeld, Böhm, v. Brücke, Chun, Flechsig, Hantzsch, Heineke, Held, Heller, Hering, Hoffmann, Jurasz, Kockel, Köllicker, Kruse, Lichtenstein, Marchand, Payr, Pfeffer, Quensel, Rabl, Rille, Rolly, Sattler, Siegfried, Sieglbauer, Skutsch, Spalteholz, v. Strümpell, Thiemich, Versé, Wiener, Zweifel.*